Münster.1931.№ 46 Med Diss.

Aus der Chirurgischen Klinik der Medizinischen Akademie in Düsseldorf.
(Direktor: Hofrat Prof. Dr. von HABERER.)

Über einen eigenartigen Fall von Choledochusschrumpfung

Inaugural-Dissertation

zur Erlangung der Würde eines Doctor medicinae

durch die Medizinische Fakultät der Westfälischen Wilhelms-Universität in Münster in Gemeinschaft mit der Medizinischen Akademie in Düsseldorf.

Vorgelegt von

Wilhelm Reinhard

aus Leverkusen.

Gedruckt mit Genehmigung der Medizinischen Akademie in Düsseldorf und der Medizinischen Fakultät der westfälischen Wilhelms-Universität in Münster.

Der Rektor
gez.: Prof. Dr. Manteufel

Der Dekan
gez: Prof. Dr. Esch

Referenten:
1. gez.: Doz. Dr. Orator
2. gez.: Prof. Dr. Coenen

Über einen eigenartigen Fall von Choledochusschrumpfung.

1. Einleitung

Die Gallengangsverengerungen sind kein einheitliches Krankheitsbild, ihre Aetiologie ist eine sehr verschiedenartige. Wenn dabei die Erklärung jener Fälle, die nach Choledochusverletzungen sowie bei Cholelithiasis und Cholangitiden auftreten, auf keine Schwierigkeiten stößt, bleibt noch immer eine Anzahl von Erkrankungen, die in ihrer Entstehung unklar sind; freilich sind hierfür auf Grund der Sektionsergebnisse zahlreiche Theorien aufgestellt worden.

Immerhin muß sich bei dieser Sachlage die Mitteilung eines jeden solchen Falles rechtfertigen. Bei dem unserer Veröffentlichung zugrunde liegenden Falle halten wir die Mitteilung für angebracht, weil erstens seine Vorgeschichte in der vorliegenden Literatur kein Gegenstück findet, und zweitens im Gegensatz zu der schlechten Prognose dieses Krankheitsbildes die operative Behandlung eine erfolgreiche war. Anschließend folgt zunächst die Krankengeschichte:

2. Eigener Fall

J. Br., Papierarbeiter, 47 Jahre alt, erkrankte als Kind an Typhus und Pneumonie. 1906 machte er eine rechtsseitige Otitis media durch mit viermaliger Operation. Seit der Zeit ist die rechte Gesichtshälfte gelähmt. Am 17. April 1914 wurde er in der hiesigen Klinik wegen Appendicitis operiert, wobei ein Drain gelegt wurde. Am 7. Mai 1914 wurde nochmals operiert, angeblich wegen „Darmrisses", infolgedessen Peritonitis und Ileus entstanden war (die Krankengeschichte von damals war nicht mehr aufzufinden).

Zur alten Operationswunde kam so noch ein zweiter Unterbauchschnitt. Drainage.

1920 erkrankte er an einem Nierenleiden, dessen Dauer drei bis vier Wochen betrug und lag deswegen in der Medizinischen Klinik.

Jetzt hat Patient seit ca. sechs bis acht Wochen über häufige Schmerzen in der Gegend der alten Operationsnarben, von der Appendektomie und der Ileusoperation herrührend, zu klagen. Ebenfalls hat er im Epigastrium Schmerzen. Seit ungefähr 10 bis 14 Tagen ist er gelb. Der Stuhl ist seit acht Tagen farblos wie Glaserkitt. Eine Gewichtsabnahme ist nicht eingetreten.

Befund bei der Aufnahme am 23. August 1928:

Mann von normalem Kräfte- und Ernährungszustand. Skleren und Haut sind intensiv gelb gefärbt. Puls und Temperatur normal, die Zunge ist feucht, wenig belegt.

Kopf: Am rechten Processus mastoideus befinden sich alte Narben einer Radikal-Operation. Die rechte Gesichtshälfte ist gelähmt, der Mundwinkel steht tiefer. Die Augenlider können nicht vollständig geschlossen werden. Herz und Lungen o. B.

Abdomen: Die Bauchdecken sind weich, überall eindrückbar. In der Medianlinie zwischen Nabel und Symphyse und pararektal rechts befinden sich alte, flächenhafte, strahlige Narben. Das Epigastrium sowie der Bereich der Narben sind mäßig druckempfindlich. Der Leberrand überragt den rechten Rippenbogen um gut Querfingerbreite. Der Rand ist palpatorisch o. B. Die Milz ist nicht nachweisbar vergrößert.

Eine sichere Differentialdiagnose ließ sich kaum stellen. Erfahrungsgemäß kam vor allem ein Konkrement im D. choledochus in Frage. Da ein längeres Zuwarten wegen der Gefahren der Cholämie nicht angezeigt erschien, entschloß man sich um so leichter zur Laparotomie, die schon am folgenden Tage stattfand.

Operation 24. August 1928 (Oberarzt Dr. *Orator*):

Rippenrandschnitt, der im Laufe der Operation nach links erweitert wird mit halber Durchtrennung des linken Musc. rectus. Die Gallenblase ist schlaff, in ihrer Wandung leicht entzündlich verändert, es lassen sich keine Steine tasten. Der D. cysticus ist lang und verdickt. Das **weitere Durchdringen zu den tiefen Gallenwegen ist sehr erschwert durch abnorme Verwachsungen zwischen dem Netz und dem übermäßig fetten und auffallend hoch fixierten Mesocolon,** aus dem es sehr leicht blutet.

Zuerst wird mit einem kleinen Schnitt die Gallenblase eröffnet. Es entleert sich dicke, dunkelgrüne Galle. Der Versuch, von der Gallenblase aus den D. cysticus zu sondieren, schlägt fehl, auch nach der später folgenden Eröffnung des D. choledochus. Erst nach der oben erwähnten Erweiterung des Schnittes nach links gelingt es, die Gebilde der Leberpforte zu präparieren. Man tastet deutlich die Art. hepatica, sieht die V. portae und hat rechts einen relativ engen, entzündlich veränderten D. choledochus. Letzterer wird durch die Punktion sichergestellt und dann mit einiger Mühe, da die Wandung sehr dick und das Lumen sehr eng ist, eröffnet, wobei sich wenig hellfarbige Galle aus dem Gang entleert. Die Sondierung gelingt zwar, aber nur mit einer ganz zarten Steinsonde. Man hat den Eindruck, daß der D. choledochus sowohl gegen das Duodenum wie auch gegen die Lebergänge narbig geschrumpft ist.

Es wird das zarteste T-Drain eingelegt und der D. choledochus unter Zuhilfenahme der anliegenden Gewebe darüber vernäht. Dann wird die Inzision der Gallenblase exakt versorgt. Ein Drain, zwei Streifen, schichtweiser Verschluß.

Der Kranke übersteht die Operation gut ohne irgendwelche Komplikationen. Die Choledochusdrainage nach *Kehr* wird drei Monate lang durchgeführt. Der seit der Operation hellbraune Stuhl ist seitdem dunkel.

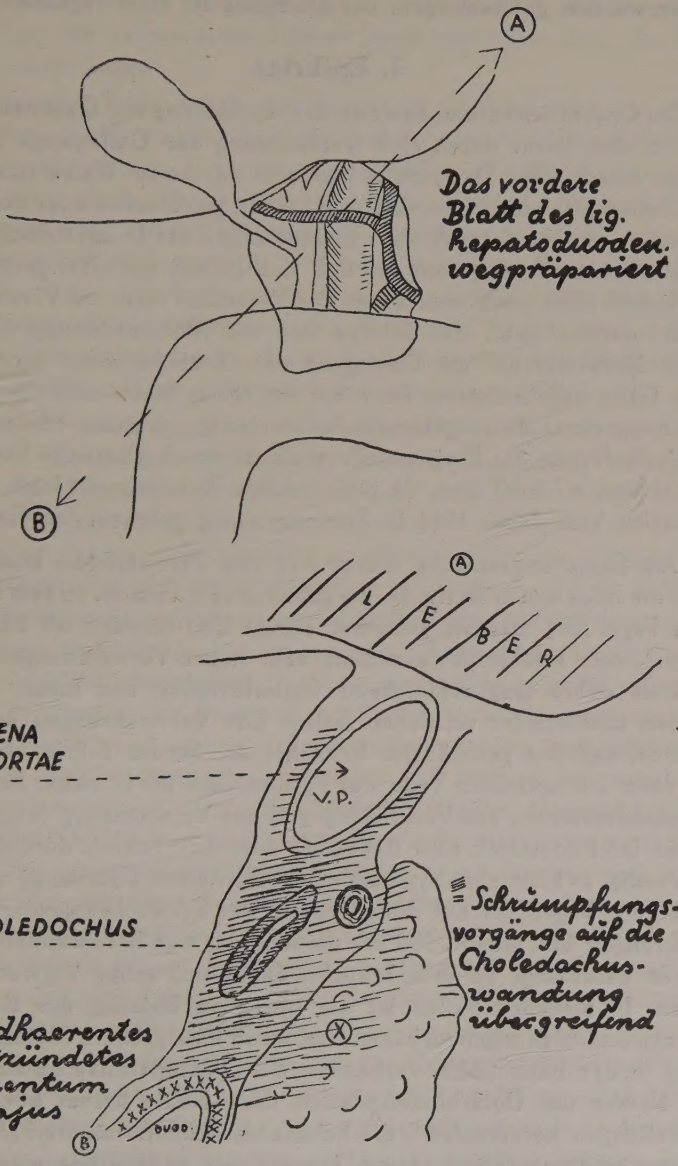

Die Fistel schließt sich rasch. Die Stuhluntersuchungen auf Gallenfarbstoff fallen stets positiv aus. Am 24. November 1928 kann der Patient in gutem Zustande entlassen werden. Er wird am 25. Juli 1929 nochmals zur Nachuntersuchung bestellt. Dabei gibt er an, seit der

Operation nicht mehr ikterisch geworden zu sein, auch die Stühle seien immer gefärbt gewesen, Beschwerden, die auf Verwachsungen hätten schließen lassen, können nicht erfragt werden. Sämtliche genossenen Speisen werden gut vertragen, der Stuhlgang ist stets regelmäßig.

3. Epikrise

Der Operationsbefund beweist, daß die Störung der Gallenausscheidung in den Darm durch eine Veränderung der Gallenwege hervorgerufen wurde. Der D. cysticus ließ sich auf keine Weise sondieren, wir können also annehmen, daß sein Lumen geschlossen oder doch zum mindesten extrem verengt war. Ebenso zeigte der D. choledochus eine ausgesprochene Verengerung, er ließ sich jedoch mit einer ganz zarten Steinsonde eben noch sondieren. Der Verschluß resp. die Verengerung des D. cysticus kann den Ikterus und die Stuhlentfärbung nicht erklären. Entweder hat die Einengung des D. choledochus genügt, um keine Galle durchzulassen, oder das mit feiner Steinsonde passierbare Lumen war durch die umgebenden Schwarten komprimiert. Diese schwielige Veränderung des Peritoneums ist als chronisch-plastische Peritonitis aufzufassen, sie muß hier, da jeder andere Anhaltspunkt fehlt, mit der Peritonitis vom Jahre 1914 in Zusammenhang gebracht werden.

Als Enstehungsursache dieser Art von Peritonitiden kommt vor allem die Infektion in Betracht, die garnicht sehr virulent zu sein braucht. Nach *Vogel* (30) machen schwere, eitrige Peritonitiden oft keine, dagegen leichte Infektionen manchmal sehr starke Verwachsungen, indem sie viele Jahre lang schleichend weiterkriechen und immer größere Flächen miteinander verkleben lassen. Die Verwachsungen entstehen dadurch, daß das geschädigte Endothel der Serosa Fibrin absondert, das dann die einzelnen Teile des Peritoneums, die in naher Berührung miteinanderstehen, zur Verklebung und zur Verwachsung bringt. Dazu ist ein Infektionsstoff, also Bakterien oder ihre Toxine, durchaus nicht notwendig, es kann eine hyperplastische Peritonitis vollständig aseptisch entstehen. *Vogel,* der auf dem Gebiete der Verwachsungen sehr große Erfahrungen hat, glaubt, daß nur die eine der sich berührenden Serosaflächen geschädigt zu sein braucht, damit sich schon Verwachsungen bilden. In manchen Fällen ist die operative Reizung des Bauchfells verantwortlich zu machen, besonders, wenn eine größere Blutung gleichzeitig in der Bauchhöhle vorhanden ist. „Postoperative Entzündungen des Netzes um Unterbindungsfäden oder Nähte herum können Anschwellungen hervorrufen", die bekannten *Schloffer*tumoren (*Kehr*, 15). Ebenso sind manchmal akutes Trauma und andauernde mechanische Reizung anzuschuldigen, während andererseits eine chronische Peritonitis auch allmählich ohne nachweisbare Ursache entstehen kann. Endlich nimmt man noch Konstitutionsanomalien an, *Payr* spricht von einem Adhäsionsbauch bei auch sonst konstitutionell Minderwertigen. Es ist

eine bekannte Erfahrungstatsache, daß Verwachsungen mit Vorliebe an drei Stellen sich lokalisieren, im kleinen Becken bei der Frau, in der regio subhepatica und in der Ileocoecalgegend. In diesen Fällen ist manchmal auch in der Drainage der Grund zu suchen, die namentlich dann, wenn die verwendeten Röhren nicht ganz glatt sind, das Peritoneum reizen kann.

In unserem Falle wurde der Patient am 17. April 1914 zum ersten Male operiert. Es wurde eine Appendektomie im Pararektalschnitt gemacht und drainiert, wahrscheinlich, weil der Appendix schon gangränös war und die Gefahr einer Peritonitis bestand. Nach 20 Tagen mußte dann auch wirklich nachoperiert werden wegen einer Peritonitis, die Ileuserscheinungen machte, und zwar wurde der Pararektalschnitt neuerlich eröffnet und ein zweiter Schnitt median unter den Nabel gelegt; beide wurden drainiert. Die Peritonitis wurde ohne weitere Komplikationen überwunden. Dann, wenn wir von dem Nierenleiden absehen wollen, völlige Gesundheit bis zum Jahre 1928.

Es kann also die der akuten Appendix-Peritonitis sich anschließende chronische Bauchfellentzündung nur eine verhältnismäßig blande Infektion zur Grundlage gehabt haben, wie das späte Auftreten der Beschwerden beweist. Dieser exquisit chronische Verlauf stellt ja, wie wir gesehen haben, einen garnicht so seltenen Typ der plastisch-adhäsiven Peritonitis dar. Dabei scheint es naheliegend, daß die zweimal kurz hintereinander erfolgende operative Reizung des Peritoneums und die mehrmalige Drainage bei vorhandener Disposition zum Entstehen der hyperplastisch-chronischen Oberbauchperitonitis beigetragen haben. Andere Ursachen für das Auftreten der Verwachsungen lassen sich nicht angeben, ebenso sind andere Erkrankungen nicht festzustellen. In der Anamnese findet sich nichts von Koliken und früherer Gelbsucht, der Abgang eines Steines wurde nie bemerkt. Bei der Operation ließen sich an der Gallenblase nur leichte Entzündungserscheinungen feststellen, sie war nicht geschrumpft, zeigte keine Narben und keine Stauung, und vor allem konnten keine Steine nachgewiesen werden. Auch eine Neubildung ist auszuschließen, denn der D. choledochus wurde in seiner ganzen Ausdehnung geschrumpft gefunden und der D. cysticus war für keine Sonde durchgängig, während ein Karzinom wahrscheinlich nur eine partielle Verengerung zustande gebracht hätte. Auch ist es ziemlich ausgeschlossen, daß der Mann in letzterem Falle noch ungefähr ein Jahr nach der Operation ohne Beschwerden und ohne Ikterus geblieben wäre. Der erfolgreiche Ausgang der Laparotomie spricht auch gegen eine Lebererkrankung und gegen hämolytischen Ikterus, die ja beide durch die Operation nicht hätten beseitigt werden können.

Sehr wesentlich ist die Frage, ob eine Peritonitis mit ihren Adhäsionen in der Lage ist, das Lumen der Gallengänge nicht nur stark zu verengern, sondern vollständig zu verschließen. Diese Möglichkeit

ist durchaus zuzugeben, sie ist von bekannten Autoren wie *Rolleston, Langenbuch* und *Courvoisier* anerkannt.

Bei näherer Betrachtung unseres Falles könnte man in Versuchung geraten, ihn mit Krankheitsbildern, wie wir sie vom Darm her als Occlusionsileus kennen, auf eine Stufe zu stellen. Auch dabei sind durch plastische Peritonitis hervorgerufene Verwachsungen öfter die Ursache des Darmverschlusses. Es bestehen aber doch wesentliche Unterschiede.

Einfache Verwachsungen allein können in der Regel auch am Darm keine Verlegung des Lumens bewirken. Richtige Knickungen oder Verziehungen, wie sie als Darmverschluß vorkommen, haben in unserem Falle am D. choledochus auch nicht bestanden. Vielmehr muß mit Betonung hervorgehoben werden, daß die Verengerung des D. choledochus nicht durch die entzündlichen Veränderungen der Serosablätter des Ligamentum Hepato-Duodenale verursacht wurde, sondern daß die Entzündung auf das Bindegewebe, welches die Gefäße und den D. choledochus im Ligamentum Hepato-Duodenale begleitet, übergegriffen hatte. Es bestanden also in unserem Falle **nicht nur Serosa-Verklebung und -Verwachsung, sondern vor allem entzündliche Schrumpfungsvorgänge im irritierten Bindegewebsgerüst des Ligamentum Hepato-Duodenale.**

Wir können, wenn wir Parallelen zu dieser Veränderung in der Magen- Darm- Pathologie suchen wollen, nur auf die äußerst seltenen Fälle der echten entzündlichen Linitis plastica hinweisen. Auch bei der letzteren Erkrankung handelt es sich um entzündlich schrumpfende Vorgänge in den Bindegewebsschichten des Darmrohres.

Im allgemeinen sind ja Verwachsungen in der Gallenblasengegend auch ohne Operation etwas durchaus Häufiges. Es kommt aber nur selten ein Gallengangsverschluß dadurch zustande und zwar deshalb, weil meist die Entzündung auf die Serosa beschränkt bleibt und nur selten das Bindegewebe des Ligamentum Hepato-Duodenale in Mitleidenschaft gezogen wird.

Sicher ist in unserem Falle, daß noch kurze Zeit vor der Operation der D. cysticus wie choledochus für Galle durchgängig gewesen sind, denn der Patient war nur 10 bis 14 Tage ikterisch, und die Stuhlentfärbung dauerte erst 8 Tage. Dafür spricht auch der Umstand, daß die Gallenblase gewöhnliche eingedickte Blasengalle enthielt. Ein sehr lange schon bestehender entzündlicher Vorgang führte also ganz kurz vor der Operation zu dem Verschluß der Gallenwege. Dabei muß die Verengerung des D. choledochus, obwohl man mit einer feinen Sonde in den Darm gelangen konnte, die Galle schon zurückgehalten haben. Infolge der kurzen Dauer dieses Zustandes kam es nicht zu der Entwicklung einer Gallengangscyste, die sonst als subhepatischer Tumor diagnostisch eine wichtige Rolle gespielt hätte. Wie kam es nun zu dem

Entzündungszustand des D. choledochus selbst, der im Operationsbericht erwähnt wird? Wir halten für das Wahrscheinlichste, daß die chronische Entzündung von dem Ligamentum Hepato-Duodenale, in welchem ja der D. choledochus verläuft, auf die Wand des Ganges übergegriffen hat, wodurch dann eine regelrechte Schrumpfung zustande gekommen ist. Daß neben der von außen wirksamen Schädigung durch die chronisch-plastische Peritonitis beim Entstehen der Choledochusschrumpfung auch eine sekundäre Cholangitis mitbeteiligt gewesen sein kann, soll nicht völlig bestritten werden. Es ist ja bekannt, daß normaler Weise im Endabschnitt des D. choledochus Colibazillen, Strepto- und Staphylokokken, die vom Darme aus dort eindringen, vorhanden sind. In der Gallenblase sind Typhusbazillen gefunden worden, ohne die geringsten Erscheinungen zu machen. Ebenso kann nach *Pick* (23) die Stauung der Galle in den Gallenwegen das Eindringen von Bakterien erleichtern und bei den schon vorhandenen Keimen eine Steigerung der Virulenz hervorrufen. Die Möglichkeit, daß eine Peritonitis sekundär eine Cholangitis zur Folge haben kann, besteht also. Es muß aber betont werden, **daß in der Anamnese und im Operationsbefund unseres Patienten keinerlei sichere Anzeichen für eine Cholangitis vorliegen.** Wir haben es also **mit einer Choledochusverengerung zu tun, bei an sich gesunder Gallenblase und in Bezug auf die Schleimhaut normalen Gallengängen.** Es besteht kein Anhaltspunkt für eine Erkrankung der Leber. **Auch fehlt jeder Hinweis auf eine Konkrementbildung** sowohl im operativ-klinischen Befund wie auch in der Vorgeschichte. Aus diesen Gründen lassen sich u. E. die bei der Operation von 1928 vorgefundenen Verwachsungen und schwartigen Schrumpfungen nur durch die 1914 überstandene Appendix-Peritonitis mit zweimaliger Operation erklären. Der Effekt war, daß die Gallengänge durch die narbig schrumpfenden Entzündungsprozesse in ihrer Umgebung zur Kompression gebracht wurden. **Wir fassen unseren Fall also auf als Gallengangsschrumpfung, bedingt durch plastische Peritonitis nach Appendix-Peritonitis vor 14 Jahren.**

4. Einteilung der Gallengangsverengerungen.

Bei der großen Verschiedenartigkeit der Ursachen der Gallengangsverengerung darf es nicht wundernehmen, daß im Schrifttum die verschiedensten Einteilungen dafür existieren. Die meisten Autoren unterscheiden zwischen angeborenen und erworbenen Verengerungen. Doch erscheint diese Einteilung insofern nicht glücklich, als hierbei unter die angeborenen auch die intrauterin entzündlich entstandenen Verengerungen fallen, also im strengen Sinne erworbenene. Besser ist wohl das Schema der alten Chirurgen zu verwenden, die alle pathologischen Veränderungen in ererbte, entzündliche, traumatische und neoplastische einteilten. **Für die Diagnostik des Praktikers** kommen

eigentlich **nur zwei Gruppen** in Betracht, **die Missbildungen vom Standpunkt der Säuglingschirurgie** und **die Verengerungen als Folgeerscheinungen der Cholelithiasis.**

Für den anatomischen Gesichtspunkt ist vor allem die Lokalisation maßgebend. Eine Verengerung des D. cysticus spielt für den Organismus natürlich längst nicht eine solch bedeutende Rolle wie die des D. choledochus oder hepaticus. Sobald Ikterus und farblose Stühle auftreten, muß man daran denken, daß ein Hindernis im Verlaufe dieser zuletzt erwähnten Gänge sitzt, vorausgesetzt, daß die Erkrankung nicht in der Leber selbst sich abspielt. Mehr vom funktionellen Gesichtspunkt aus trennt man genau wie bei den ableitenden Harnwegen auch bei den Gallengängen in 1. Occlusion, d. h. das Hindernis sitzt im Lumen, 2. in Striktur, d. h. es handelt sich um eine partielle oder circuläre Wandschrumpfung, 3. in Kompression, d. h. das Hindernis wirkt von außen durch Druck auf den Gallengang.

5. Angeborene Gallengangsverengerungen.

In Bezug auf die Vorgänge, die für das Zustandekommen, der bei der Geburt vorhandenen Verengerungen von Bedeutung sind, herrschen die widersprechendsten Meinungen. Nach *Langenbuch* sollen dieselben auf peritonitische Vorgänge in der Leberpforte zurückzuführen sein, sie sollen sich also ähnlich abspielen, wie wir uns die Genese unseres Falles vorstellen. *Thomson* glaubt, daß es sich um eine deszendierende Cholangitis handle, hervorgerufen durch toxische Gallenbestandteile, die einen dem Toluylendiamin ähnlichen Stoff enthalten sollen. *Rolleston* (cit. in *Kehr*) hält eine vom Darm aus aszendierende Cholangitis, welche die Gallengänge zur Obliteration bringt, für die Ursache. *Courvoisier* (6) meint, echte Agenesie der Gallengänge scheint nicht vorzukommen. Er führt 17 Fälle an, „die wohl Folgen foetaler Entzündung vielleicht syphilitischer Natur waren." Überhaupt wird von manchen Autoren die Lues sehr in den Vordergrund gestellt, während andere ausgesprochene Gegner dieser Anschauung sind. Weiter soll eine toxische Infektion von Seiten der Mutter auf dem Wege der Nabelvene zu einer Hepatitis und dann absteigend zu einer obliterierenden Cholangitis führen können. *Beneke* (in *Konjetzny* 17) glaubt, daß eine Störung in der Entwicklung die ausschlaggebende Rolle spielt („daß die Faltenabschnürung am Duodenum, aus der D. choledochus und Leberanlage hervorgehen, solange fortschreitet, bis die Abschnürung eine vollkommene geworden ist. Das abgeschnürte Choledochusstück rückt, den Leberverschiebungen folgend, weiter vom Duodenum ab, sodaß eine bald große, bald kleine Lücke zwischen den blinden Enden zustande kommt.") *Budde* (4) hält die cystische Choledochuserweiterung, die ja bekanntlich meistens auf die Verengerung bald folgt, für eine Divertikelbildung, die unter Traktion kleiner in die Choledochusmuscularis eingesprengter Pankreasfibroadenome zustande kommt, analog den

kongenitalen Dünndarmdivertikeln. Die fehlerhafte Anlage vergrößert sich durch Inhaltsdruck und im weiteren durch die auf sekundärer Abknickung beruhenden Inhaltsstauungen. Nach *Konjetzny* (17) sollen bei Stein- und Tumorverschluß die oberhalb befindlichen Gallengänge zwar dilatiert werden, aber ihre ursprüngliche Form behalten, während die sog. idiopathischen Choledochuszysten entweder kugelig oder oval sind. Bei den Fällen von *Oxeley* und *Lege Wickham* nimmt *Konjetzny* eine kongenitale Atresie des duodenalen Choledochusabschnittes an oder eine Aplasie desselben, hingegen bei den Fällen von *Arnolds* (2), *Heid, Barlach, Konitzky, Rostowzew, Nicolaysen* etc. eine kongenitale Enge des Ganges oder eine abnorme Verlaufsrichtung resp. Mündung ins Duodenum. *Mathieu* (20) führt die angeborenen Verengerungen auf Missbildungen und auf intrauterin entstandene entzündliche Verengerungen zurück. Er weist dabei auf die Strikturen der Urethra hin, die ja auch oft erst hervortreten, nachdem die Entzündung schon lange abgeklungen ist. Nach *Mathieu* ist die langsame Ausbreitung ein besonderes Charakteristikum der entzündlichen Stenosenbildung. Er hebt besonders hervor, daß das an sich schon enge Lumen der foetalen und kindlichen Gallengänge, noch eingeschränkt durch die starke Faltenbildung der kindlichen Schleimhaut, natürlicherweise sehr viel leichter als beim Erwachsenen durch entzündliche Vorgänge verlegt werden kann. Dieser Umstand erklärt wohl auch, daß viel mehr angeborene Verengerungen in der Literatur gesammelt sind als erworbene. In der der Zusammenstellung von *Konjetzny* (17) werden 262 Fälle angeführt. Die Stenosierung betrifft meist den D. choledochus, von den 90 Fällen, die *Beneke* erwähnt, entfallen 69 auf diesen Gang. Nach *Mathieu* (20) sind die angeborenen Verengerungen im Gegensatz zu den erworbenen im allgemeinen im unteren Teil des D. choledochus lokalisiert, was nach seiner Ansicht vielleicht mit der natürlichen Enge der Vater'schen Papille zusammenhängt. Von den 20 Fällen, mit denen *Mathieu* sich ausführlicher beschäftigt, erscheinen die von *Russel* und *Rostowzew* (26) veröffentlichten insofern bemerkenswert, als bei der Sektion des ersteren an der Einmündungsstelle des D. choledochus in den Darm ein klappenartiger Vorsprung und bei letzterem außer klappenartigen Vorbuchtungen der Wand eine knieartige Biegung des D. choledochus ebenfalls kurz vor dem Eintritt in den Darm gefunden wurde. In beiden Fällen erklären deshalb die Autoren den Verschluß des Hauptgallenganges mit rein mechanischen Ursachen. Es sollen die Klappen und die knieförmige Biegung zu einer Gallenstauung geführt und diese hinwieder den Gang noch stärker abgesperrt haben nach Art solcher Vorgänge, wie wir sie normalerweise haben bei der Absperrung der Ureteren durch die gefüllte Harnblase. So kommt also ein circulus vitiosus zustande. *Budde* vertritt die Ansicht, daß die cystische Gallengangserweiterung ein rein sekundärer Vorgang und deshalb den Faltenbildungen an den Gangausmündungen kein Gewicht beizulegen sei. Besonderes

Interesse verdienen auch die von *Mathieu* angeführten drei deutschen Dissertationen von *Seyffert* (27), *Konitzky* (16) und *Heid* (12), bei denen, obwohl der Befund fast der gleiche war, von jedem der Autoren eine andere Aetiologie angenommen wird. In jedem der Fälle wurde klinisch ein großer subhepatischer Tumor festgestellt, der sich bei der Sektion als der zystisch stark erweiterte D. choledochus erwies. *Seyffert* glaubt, daß ein Gallenstein den Verschluß bewirkt hat, weil in der Wand der Zyste starke Ulzerationen gesehen wurden. Ein Gallenstein wurde aber weder bei der Operation noch bei der Sektion gefunden, auch die Anamnese enthielt bis auf einmalige kolikartige Schmerzen weiter keinen Anhaltspunkt für Cholelithiasis, sodaß die Ansicht des Verfassers sehr wenig für sich hat. *Konitzky* schließt zwar Gallensteine nicht ganz aus wegen strahliger Narben, die sich in der Gallenblase bei der Sektion zeigten, glaubt aber den hauptsächlichsten Grund in der abnormen Lokalisation der Papilla Vateri zu sehen. Die infolgedessen auch anormale Mündungsstelle des D. choledochus soll dann eine Verziehung und Knickung des Ganges herbeigeführt haben, wodurch die allmählich sich anstauende Galle das Lumen der tiefergelegenen Choledochusstelle komprimiert hat. *Heid* nimmt für seinen Fall eine angeborene Enge des unteren Teiles des D. choledochus an als primäre Ursache. Bei dem Falle von *Heid* zeigte wie bei dem von *Rostowzew* in vivo die Geschwulst zu bestimmten Tageszeiten verschiedene Größe, in nüchternem Zustande war sie klein, dagegen erschien sie ein bis zwei Stunden nach Nahrungsaufnahme deutlich vergrößert. Das hängt wohl mit dem Verlauf der Gallensekretion zusammen, weshalb auch manche die Ansicht vertreten, daß in einzelnen Fällen der zystisch erweiterte D. choledochus die Funktion der dabei häufig unzugänglichen Gallenblase mit übernimmt.

Von besonderem Interesse ist für uns der Fall von *Ross* (25), weil es sich dabei um eine Peritonitis gehandelt haben soll. Wir bringen deshalb die Krankengeschichte ausführlich: „Die Patientin war das jüngste von 3 Kindern gesunder Eltern ohne Luesanamnese und wurde im Alter von 6 Wochen zu *Ross* gebracht mit der Angabe, daß der bestehende Ikterus schon bei der Geburt vorhanden gewesen sei. Bei der Geburt erschien das Kind normal ernährt. Die Gelbsucht war sehr ausgesprochen, die Stühle von Anfang an farblos und der Urin tief gallenfarbig. Im Alter von 2 Monaten erschienen die charakteristischen subkutanen Blutungen an verschiedenen Stellen zusammen mit gelegentlicher Meläna. Auf der rechten Seite reichte die Leberdämpfung ungefähr bis zur Nabelhöhe, auf der linken ca. einen Zoll tiefer als der Rippenbogen. Mit 73 Tagen starb das Kind. Bei der Nekropsie zeigte sich, daß eine Gallenblase nicht existierte und nur durch einige fibröse Stränge angedeutet war. Die Papilla duodenalis war wohlgeformt, aber an Stelle des Hauptgallenganges war nur ein Strang vorhanden, der

zum D. pancreaticus zog. Mikroskopisch wurde festgestellt, daß die Veränderung nicht so sehr durch fibröses Gewebe, als durch eine kleinzellige Infiltration, die auf die interlobulären Spalten begrenzt war, hervorgerufen wurde. Eine Neubildung war nicht vorhanden, auch keine starke Erweiterung der Gallengänge".

Wenn auch hier der Bericht ein ziemlich lückenhafter ist, so spricht doch manches für die Richtigkeit der Diagnose Peritonitis. Ganz ähnliche Verhältnisse lagen vor bei dem im Buche von *Mayo Robson* (22) beschriebenen Fall von *Rolleston*: „Ein sechs Monate altes Kind litt an Ikterus, der ebenfalls seit der Geburt bestand. Die Leber ging bis zur Spina iliaca ant. sup., auch die Milz war vergrößert, die Stühle acholisch, der Urin gallenfarbstoffhaltig. Bei der Autopsie war die Leber vergrößert, gelb und cirrhotisch, der D. choledochus eng und in der unteren Hälfte in einen fibrösen Strang verwandelt. Die Gallenblase war klein und verdickt, der D. cysticus gleichfalls in einen fibrösen Strang umgewandelt, die Gallenblase war in Adhäsionen begraben."

Während bei den vorstehend besprochenen Fällen die Autoren auf einer Peritonitis fußen, handelt es sich bei anderen um eine vollständige oder teilweise Agenesie der Gallengänge. In den Fällen von *Ehrhardt* (9) und *Stubenrauch* (28) fehlten sämtliche großen Gallengänge, sodaß nichts übrig blieb, als eine Verbindung der intrahepatischen Gallengänge mit dem Darm zu versuchen. Dieser Versuch glückte zwar aber die Patienten starben kurz hinterher. „Da es sich um Kinder meist unter 1 Jahre handelt, die durch den Ikterus geschwächt, wenig geeignete Operationsobjekte darstellen, wird man selten einen Erfolg erzielen." (*Kehr*, 15) Bei den letzten 4 Fällen waren alle Erscheinungen bei der Geburt schon vorhanden. Manche Autoren betrachten selbst solche Verengerungen noch als angeboren, bei denen die Erscheinungen erst im zweiten oder gar im dritten Lebensjahrzehnt zu Tage traten. Ein sehr umstrittener Fall ist der von *Treves* (29). Ein 19jähriges Mädchen litt an Gelbsucht seit dem 3. Lebensjahr. Der Ikterus bestand unverändert 16 Jahre hindurch, als *Treves* die Patientin sah. Bei der vorgenommenen Operation zeigten sich Adhäsionen an den Gallengängen, die bis auf den D. choledochus sonst normal waren. Der letztere endigte kurz hinter der Vereinigungsstelle von D. cysticus und hepaticus in einem fibrösen Knoten. Die Gallenwege waren nur wenig erweitert. Unterhalb des fibrösen Knotens war keine Spur von einem Gallengang zu entdecken. *Treves* führte mit Erfolg eine Cholecystenterostomie aus. Er fragt am Schluße seiner Arbeit mit Recht, weshalb die Symptome, wenn der D. choledochus wirklich schon bei der Geburt obliteriert war, nicht auch sofort nach der Geburt auftraten. Das ist eine Frage, die tatsächlich nicht zu beantworten ist. Es ist ersichtlich, daß die Veränderungen die zu dem Ikterus führten, einen sehr chronischen Verlauf nahmen. Der Verschluß des D. choledochus, der bei

der Operation festgestellt wurde, kann erst relativ kurz ante operationem entstanden sein. Vorher muß, wenigstens zeitweilig, immer Galle den Gang passiert haben. Ein 16 Jahre dauernder Choledochus-Verschluß hätte die höhergelegenen Gallengangsabschnitte stark erweitern müssen, ganz abgesehen davon, daß die Patientin garnicht so lange gelebt und erst recht die schwere Operation nicht überstanden hätte. Im Hinblick auf die Verwachsungen und den überaus chronischen Verlauf ist es wahrscheinlich, daß wir es auch hier mit einer chronisch-plastischen Peritonitis zu tun haben. Wann diese ihren Anfang nahm, läßt sich schwer sagen, sie kann schon vor der Geburt bestanden haben. Im letzteren Falle hätte dann demnach die Peritonitis mehrere Jahre hindurch keine Symptome gezeigt, was aber bei dem schleichenden Verlauf der Verwachsungsbildung sehr wohl denkbar ist. Wenn *Budde* glaubt, daß im Falle von *Treves* ein Tumor angenommen werden könne, so scheint uns der Operationsbefund durchaus gegen diese Ansicht zu sprechen. Wir sind der Meinung, daß von den sog. angeborenen Verengerungen, bei denen die Erscheinungen längere Zeit, manchmal Jahrzehnte nach der Geburt auftreten, nur ganz wenige wirklich angeborene Verengerungen sind. „In der Mehrzahl der Fälle findet sich die Angabe, daß eine ikterische Hautfärbung bereits bei der Geburt bestanden habe, oder jedenfalls kurz nach dieser in Erscheinung trat. In den Fällen, bei denen der Ikterus erst längere Zeit nach der Geburt auftrat, lag entweder eine Obliteration eines Gallengangabschnittes vor, durch welche der Gallenabfluß nicht beschränkt zu sein brauchte, (D. cysticus) oder aber es bleibt nur die Annahme, daß bis zu dem Zeitpunkt des Auftretens ikterischer Erscheinungen eine genügende Durchgängigkeit der Gallengänge vorhanden war" (Konjetzny, 17). Auch von den 20 Fällen von *Mathieu* waren eine Reihe sicher keine angeborenen Verengerungen, und er selbst bemerkt, daß die Congenitalität mancher Fälle schwer zu beweisen sei. Man sollte eben die Bezeichnung „angeboren" nur da verwenden, wo es sich wirklich um eine Störung in der Anlage handelt und die übrigen, falls die Erscheinungen bei der Geburt schon vorliegen, als intrauterin entzündlich bezeichnen, oder man muß die angeborenenen in hereditäre und intrauterin entstandene Störungen unterteilen. Auffallend erscheint, daß bei der großen Anzahl der Fälle das weibliche Geschlecht bei weitem überwiegt. Bei *Mathieu* (20) war in 18 von 20 Fällen der D. choledochus zu einer großen Cyste erweitert, die öfter klinisch als Gallenblase angesprochen wurde. Fast in allen bekannten Fällen trat der Tod kurz nach der Operation der durch die hämorrhagische Diathese geschwächten Kranken ein. Nur die Fälle von *Swain, Brun-Hartmann, Bakes* und *Treves* konnten geheilt werden. Wo so viele verschiedenartige Befunde existieren, ist es ausgeschlossen, daß die angeborenen Verengerungen ein einheitliches Krankheitsbild darstellen. *Mayo Robson* (22) sagt: „Es ist möglich, daß z. Zt. verschiedene Zustands-

bilder unter der Bezeichnung „Congenitale Obliteration der Gallengänge" gehen und daß einige, wie der Fall von *Ross* auf einer Kompression der Gallengänge beruhen, die durch lokalisierte Peritonitis hervorgerufen ist." Wir haben die angeborenen Verengerungen hier so ausführlich behandelt, erstens, weil deren Zahl in der Literatur bei weitem größer ist als die der erworbenen, zweitens, weil ihre Aetiologie vielfach recht umstritten, und drittens, weil auch unter den sog. angeborenen sich eine Reihe von Fällen befindet, die Analogien zu unserem Falle aufweisen.

6. Erworbene Gallengangsverengerungen.

Auch bei den erworbenen Verengerungen sind eine ganze Reihe von auslösenden Momenten zu nennen. *Mathieu* unterscheidet zwischen entzündlichen und traumatischen Verengerungen, die aber oft nicht leicht von einander zu trennen sind.

a) Cholelithiasis. Die häufigste Ursache stellt die Cholelithiasis dar, bei der Entzündung und Trauma an den Gallenwegen aufs Engste miteinander verknüpft sind. Die Cholelithiasis kann sich in zweifacher Weise bemerkbar machen. Einmal kann ein Stein im Gallengang — meist handelt es sich um den D. choledochus — stecken bleiben, wobei der Gang ganz oder teilweise verschlossen wird, die bekannte Choledocholithiasis. Dann kann aber auch durch die Passage der Gallensteine eine Entzündung entstehen, infolge deren das Lumen obliteriert. Für die Wirkung auf die Gallengangswandung ist es wichtig, ob der Stein kurz oder lange eingekeilt bleibt und ob die Oberfläche rauh oder glatt ist. Je nachdem bildet sich eine Entzündung, die wie alle Entzündungen eine Narbe hinterläßt. Infolgedessen gelten strahlige Narben in der Gallenblase und den Gallengängen als ein Anzeichen für Cholelithiasis. Aus der Literatur sind eine Reihe Fälle bekannt, bei denen auf langdauernde Steinerkrankung ein vollständiger narbiger Verschluß zustande kam. *Courvoisier* (6) berichtet über 4 Fälle dieser Art, einmal waren es narbige Schrumpfungen an vielen Stellen, dreimal eine Umwandlung des D. choledochus in einen festen fibroiden Strang, der den Stein einkapselte. Auch die beiden Fälle von *Nehrkorn* und *Marwedel* (in der Arbeit von *Arnsperger*, 3) gehören hierher. Von *v. Haberer* (11) wurde eine Frau mit Erfolg operiert, die seit 14 Jahren an Cholelithiasis gelitten hatte. Bei der Operation wurde festgestellt, daß der D. choledochus durch eine derbe fibröse Narbe verschlossen war und oberhalb deren der Gang so stark erweitert, daß sein Lumen das des Duodenums um das Doppelte übertraf.

b) Tumoren. Bei den Tumoren der Gallenwege nimmt das Karzinom die wichtigste Stellung ein. Nach *Kehr* (15) sind die Strikturen des D. hepaticus meistens auf ein Karzinom zurückzuführen. Ebenso ist es bei den Tumoren der Leberpforte, die auf die Gallengänge eine Kom-

pression ausüben können. Von 117 Tumoren sind bei *Courvoisier* 91 Karzinome. Nicht nur Karzinome des Pankreaskopfes, auch Indurationen, wie sie öfter infolge chronischer Pankreatitis vorkommen, können das Lumen des D. choledochus verschließen, wobei die Wirkung in hohem Grade von den anatomischen Verhältnissen abhängig ist. Bei 22 daraufhin untersuchten Leichen sah *O. Wyß* (cit. in *Courvoisier*) fünfmal den D. choledochus durch den Pankreaskopf hindurchgehen. Im einen Falle wird also der D. choledochus anfänglich nur beiseitegeschoben und erst später ganz verlegt, im anderen dagegen sofort von dem Tumor rings umschlossen und eingeengt.

c) Ulcus ventriculi. In seltenen Fällen sind Choledochusobliterationen von Ulcera des Magens und Duodenums ausgegangen.

d) Parasiten. Auch Echinokokkuszysten, die von der Leber herkommen, und Askariden, die vom Darme in die Vater'sche Papille eindringen, haben schon zu einem Verschluß der Gallenwege geführt.

e) Peritonitis. In der Literatur finden sich nur wenige Fälle, bei denen eine Peritonitis als auslösendes Moment der Verengerung angegeben wird. Die Beispiele von *Ross, Rolleston* und *Treves* sind schon erwähnt. Von *Courvoisier* werden 3 Fälle erwähnt, bei denen „vielleicht chronische Peritonitis, zweimal nach Trauma und einmal im Puerperium, den Anstoß gab."

Zu dem letzteren Falle finden wir in Hufelands Journal (14) folgenden Bericht: „Bei einer hochschwangeren Frau, die an einer hartnäckigen Gelbsucht mit fürchterlichen Blutflüssen aus der Gebährmutter, Nase und dem Zahnfleische starb, war folgender Sektionsbefund: Die Leber war ganz dunkel schwarzroth, zum Theil auch verhärtet. Der Ductus choledochus war, besonders wo sich der Ductus hepaticus und cysticus vereinigen, verknöchert. In der Gallenblase war ein Gallenstein von der Größe eines Taubeneyes, welcher 67 gran med. Gewicht enthielt. Die Gefäße der Leber wurden ebenfalls verhärtet gefunden, die übrigen Eingeweide waren normal." Die Angaben sind hier so spärlich und lückenhaft, daß Zweifel an der Richtigkeit der Diagnose durchaus berechtigt erscheinen. Nach alter klinischer Erfahrung haben viele Vorgänge im weiblichen Organismus eine ausgesprochene Beziehung zum Gallensystem, einmal infolge der Beengung des Bauchraumes durch die Gravidität, die sich als Stauung der Galle in den Gallenwegen zeigt, dann auch durch hämatogene Einschleppung von Entzündungsprodukten in die Leber und die Gallenwege, besonders bei schlecht abgewarteten Aborten. Trotzdem erschwert hier besonders der große Gallenstein die Annahme einer rein peritonitischen Ursache. Es kann sich auch um eine langdauernde Cholelithiasis gehandelt haben, welche die primäre und bedeutendere Schädigung der Gallenwege setzte, während die puerperale Infektion nur begleitenden oder aggravierenden Charakter hatte.

Der zweite Fall stammt aus den Acta physicomedica (21): „Ein Mann von 46 Jahren erhielt einen Schlag in die Lebergegend (10. Juli 1744) und erkrankte 10 Tage später unter Fieber von intermittierendem Typ, mit vollständigem Ikterus, trockener, gelber Zunge, Oedemen an den Füßen und Schlaf- und Appetitlosigkeit. Die Stühle waren farblos und im Urin Gallenfarbstoff vorhanden. Dann kam eine vorübergehende Besserung und ein Nachlassen des Ikterus. Darauf zeigten sich erneut Oedeme und Anschwellung des Bauches. Ein Exanthem verbreitete sich über den ganzen Körper. Schließlich führte eine Pneumonie den Exitus herbei. Autoptisch war die Leber groß, von rötlichschwarzer Farbe. Die Gallenblase enthielt 3 Steine, die Galle war von normaler Menge und Farbe. Der ganze D. choledochus war obliteriert und geschrumpft, so daß er auch nicht die kleinste Sonde durchließ. Das Netz war mit den Därmen und benachbarten Bauchfellteilen so verwachsen, daß man die einzelnen Organe nicht voneinander zu trennen vermochte." Ein Trauma hat schon öfter eine Peritonitis ausgelöst, wofür es in der Literatur reichlich Belege gibt. Wenn auch hier drei Gallensteine als Zeichen einer Cholelithiasis gefunden wurden, so stand doch sicher die Peritonitis im Vordergrunde, wofür die außerordentlich starken Verwachsungen als Beweis gelten können. Die Oedeme werden wohl so entstanden sein, daß die peritonitischen Schwarten einen starken Widerstand und damit eine Stauung im Pfortadergebiet hervorriefen.

Der letzte von *Courvoisier* beigebrachte Fall ist von *Andral* (1) angegeben: „Ein Mann von 50 Jahren, der Alkoholiker war, tat zwei Jahre vor der Aufnahme ins Hospital einen Fall, bei dem das rechte Hypochondrium durch eine Eisenstange gequetscht wurde. Er gab an, seit diesem Augenblick unter dem rechten Rippenbogen einen dumpfen Schmerz zu verspüren. Wann die Gelbsucht begonnen hatte, konnte er nicht genau angeben. Beim Eintritt ins Krankenhaus (August 1825) zeigte sich ikterische Verfärbung der Conjunctiven und der ganzen Hautoberfläche, außerdem war Ascites vorhanden. Unter dem Rippenbogen herrschte dumpfer Schmerz. Die Stühle waren farblos, der Urin dunkel, der Puls wenig frequent, aber regelmäßig. Eine Schwäche nahm immer mehr zu, wobei eine gewisse Somnolenz bestand. Ein Tumor war nicht zu tasten. Kurz ante exitum wurden flüssige schwarze Massen durch Erbrechen und Stühle entleert. Bei der Sektion der Bauchhöhle zeigte sich helle, gelbe Flüssigkeit ohne irgend eine Spur von Entzündung am Peritoneum. Die Leber war klein, sehr fest und von grünlicher Farbe. An ihrer äußeren Oberfläche ebenso wie im Inneren des Parenchyms zeigte sich eine große Zahl zerstreuter Granulationen. Die Gallenblase war stark erweitert durch eine seröse, leicht gelb gefärbte Flüssigkeit. Der Blasenhals sowie der D. cysticus zeigten keine Spur eines Lumens. Die Hauptäste des D. hepaticus und der

D. hepaticus selbst waren stark erweitert und mit dicker gelber Galle gefüllt. Der D. choledochus war von der Vereinigungsstelle des D. hepaticus und cysticus bis zum Duodenum stark verengt, man konnte indessen mit einer Sonde bis ins Duodenum gelangen. Im Magen befand sich schwarze Flüssigkeit, die innere Oberfläche war zum großen Teil von Schieferfarbe, die Schleimhaut warzig. Das Duodenum war von kleinen schwarzen Punkten übersät. Das ganze Duodenum war von Flüssigkeit erfüllt, die an mehreren Stellen schwarz war, wie die im Magen. An anderen Stellen war sie rot und schien Blut zu sein. Unterhalb der Flüssigkeit war die Schleimhaut blaß. Die übrigen Bauchorgane waren ohne Befund".

Auch hier legen das Trauma und die bei der Sektion gefundenen Granulationen an der Leberunterfläche eine chronische Peritonitis nahe. Die Gallenblase war stark erweitert und ohne entzündlich-narbige Veränderungen, was gegen eine ältere Cholelithiasis spricht. Die schwarzen Punkte im Duodenum und die schwarze Flüssigkeit im Magen und Darm wären dann als cholämische Blutungen aufzufassen. Daneben bestand aber zweifellos eine Lebercirrhose. Dafür spricht der Alkoholismus und die kleine harte Leber. Obwohl im Sektionsbericht nichts von Ösophagusvarizen erwähnt wird und *Courvoisier* diesen Fall zu den Peritonitiden rechnet, muß der tötliche Ausgang wenigstens zum Teil dieser Lebercirrhose mit Blutung zur Last gelegt werden. Der Fall ist also nicht ganz einwandfrei.

In der Literatur ließen sich somit 5 bis 6 Fälle ausfindig machen, bei denen die Gallengangsverengerung vielleicht durch eine Peritonitis hervorgerufen war. Bei den Fällen von *Ross* und *Rolleston* waren alle Erscheinungen schon bei der Geburt vorhanden. Im Falle von *Treves* trat der Ikterus erst im 3. Lebensjahre auf. Alle drei Fälle haben natürlich nichts mit angeborenen Verengerungen im wahren Sinne zu tun, sie sind nur aus Gründen des Zusammenhanges unter diesem Kapitel besprochen. Bei den anderen ist es schon im Hinblick auf ihr Alter von vornherein klar, daß es sich nicht um angeborene Verengerungen handeln kann.

Es erscheint merkwürdig, daß mehrere Fälle fast dasselbe Alter aufweisen, bei *Andral* 50 J., bei *Maurer* in den Acta physico-medica 46 J., in dem hier beschriebenen 47 J. Vielleicht ist in der Zeit des Klimakteriums eine besondere Reaktionsfähigkeit auf bestimmte Reizungen des Peritoneums oder eine mehr als sonst zu Tage tretende Empfindlichkeit des Gallensystems gegen bestimmte Noxen vorhanden. Möglicherweise können die von uns besprochenen Ursachen erst unter klimakterischem Einfluß so wirksam werden, daß eine Verengerung oder ein Verschluß eines Gallenganges zustande kommt. Das würde dann bis zu einem gewissen Grade erklären, warum peritonitische Gallengangsverengerungen so selten sind, indem nämlich die maßge-

benden Faktoren nur selten gleichzeitig zur Wirkung gelangen können. Wir sind uns natürlich bewußt, daß bei der geringen Anzahl der Fälle dieser Schluß einen mehr oder weniger hypothetischen Charakter behalten muß.

Was unseren Fall von allen anderen unterscheidet, und wofür sich ein Analogon nicht finden läßt, ist, daß hier die Verwachsungen vermutlich von der Drainagestelle in der Nabelgegend ausgingen und von hier aus bis zum Ligamentum Hepato-Duodenale vordrangen, und daß die erste Ursache eine akute eitrige Peritonitis war. Eine Erweiterung der über dem verengten Teil gelegenen Gallengangsabschnitte war nicht festzustellen. Vielmehr war die Schrumpfung des D. choledochus im ganzen Bereiche des Ligamentum Hepato-Duodenale erfolgt. Hätte die Operation nicht stattgefunden, wäre es sicher höher oben zu einer Dilatation gekommen. Es fehlte mithin auch der diagnostisch so wichtige subhepatische Tumor. Schließlich hätte sich wie bei jedem langdauernden Ikterus eine hämorrhagische Diathese ausgebildet, und dann war der Exitus höchst wahrscheinlich nicht mehr aufzuhalten. Der gute Erfolg der Operation, den außerdem nur noch der Fall von *Treves* aufzuweisen hat, ist in der Hauptsache nur dem frühzeitigen Eingreifen zu verdanken. Die Kranken, bei denen der Gallezutritt zum Darm lange Zeit gesperrt war, befinden sich in einem solch erschöpften und kachektischen Zustande, daß sie die Operation einfach nicht mehr aushalten. Von den meisten wird dieser Kräfteverfall damit erklärt, daß infolge Fehlens der Galle die Fettverdauung schwer gestört ist ist und infolgedessen das Körpereiweiß angegriffen wird.

Was die **Diagnostik** der peritonitischen Gallengangsveränderungen anbelangt, so wird wohl **im allgemeinen nur durch die Laparotomie Klarheit geschaffen werden können.** Gegenüber dem Neoplasma wird die Abgrenzung klinisch immer schwierig sein, namentlich, wenn ein subhepatischer Tumor fehlt. Wegen der Seltenheit des Krankheitsbildes wird man dasselbe bei der Differentialdiagnose meistens nicht berücksichtigen, doch sollte man immer **dann daran denken, wenn frühere Laparotomien in der Anamnese vorhanden sind.** Unter allen Umständen ist deshalb eine schonende Behandlung gerade des Peritoneums von besonderer Wichtigkeit bei operativem Vorgehen, wie es früher von *Körte* und *Haberer* betont worden ist.

Zum Schlusse sei es mir gestattet, Herrn Oberarzt Dr. *Orator* für die Überlassung des Falles sowie besonders für seine liebenswürdige Unterstützung bei der Arbeit meinen aufrichtigen Dank auszusprechen.

Klinisch bedeutsame Fälle von sogenannten angeborenen Gallengangsverengerungen.

Autor	Erste Erscheinungen	Alter und Geschlecht	Operation	Ausgang	klinische Befunde
1. Douglas	?	17 Jahre weibl.	nein	Exitus	Ikterus, Fieber, Koliken, subhepat. Tumor (Choledochuscyste)
2. Edgeword	mit 6 Monaten	4½ „ „	ja	„	Ikterus subhepat. Tumor (Choledochuscyste)
3. Russell	„ 8 Jahren	8 Jahre männl.	„	„	Ikterus. Fieber, Schmerzen, subhepat. Tumor (Choledochuscyste)
4. Körte	seit d. Kindh.	26 „ weibl.	„	„	Ikterus, acholische Stühle, subhepat. Tumor (Choledochuscyste)
5. Broca	?	10 „ „	nein	„	subhepat. Tumor (Choledochuscyste)
6. Rostowzew	mit 10 Jahren	13 „ „	„	„	Ikterus Fieber, subhepat. Tumor von wechselnder Größe (Choledochuscyste)
7. Oxeley	?	5 Wochen ?	2× punkt.	„	aufgetriebener Leib, starker Ikterus, subhepat. Tumor (Choledochuscyste)
8. Konitzky	mit 20 Jahren	26 Jahre weibl.	ja	„	Ikterus, acholische Stühle, subhepat. Tumor (Choledochuscyste)
9. Seyffert	„ 20 „	23 „ „	„	„	Ikterus, acholische Stühle, subhepat. Tumor (Choledochuscyste)
10. Heid	„ 13 „	14 „ „	nein	Tod d. Diphtherie und Erysipel	Ikterus, acholische Stühle, subhepat. Tumor (Choledochuscyste)
11. Nicolaysen	„ 7 „	8 „ „	ja	Exitus	Ikterus, acholische Stühle, subhepat. Tumor (Choledochuscyste)
12. Ashby	„ 14½ „	17 „ „	„	„	Ikterus, subhepat. Tumor (Choledochuscyste)
13. Arnison	?	? ?	„	„	subhepat. Tumor (Choledochuscyste)
14. Moynihan	?	4 Jahre weibl.	?	„	subhepat. Tumor (Choledochuscyste)
15. Mayo Robson	?	? ?	ja	„	subhepat. Tumor (Choledochuscyste)
16. Barlach	?	32 Jahre männl.	?	„	(Choledochuscyste)
17. Frerichs	?	? ?	?	„	cyst. Erweiterung des D. choledochus und cysticus
18. Arnolds	mit 11 Jahren	13 Jahre weibl	ja	„	Ikterus, acholische Stühle, cystisch erweiterte Gallenblase (Choledochuscyste)
19. Ebner	„ 9 „	18 „ „	„	„ 4 Monate p. operat.	Ikterus, acholische Stühle, subhepat. Tumor (Choledochuscyste)
20. Dreesmann	„ ½ „	24 „ „	„	Exitus	Ikterus, acholische Stühle, Fieber, subhepat. Tumor (Choledochuscyste)
21. Budde	„ 21 „	22 „ „	„	„	starker Ikterus, Peritonitis, Ascites, großer Tumor (Choledochuscyste)
22. Schlössmann	vor 18 Tagen	7 „ „	„	„	Ikterus, leichte Temperaturen, Peritonitis, subhepat. Tumor (Choledochuscyste)
23. Mayesima	„ 10 Mon.	2¼ „ männl.	Punktion	Exitus nach 2 Monaten	Ikterus, Abmagerung, Ascites, mannskopfgroßer Tumor (Choledochuscyste)
24. Butters	?	5 „ „	„	Exitus	Hochgrad. Abmagerung, Choledochuscyste
25. Kolb	mit ½ Jahr	10 „ weibl.	ja	„	Ikterus, acholische Stühle, subhepat. Tumor (Choledochuscyste)
26. Weiss	vor 1½ Jahren	6 „ männl.	„	„	kein Ikterus, Peritonitis, subhepat. Tumor (Choledochuscyste)

Klinisch bedeutsame Fälle von sogenannten angeborenen Gallengangsverengerungen.

Autor	Erste Erscheinungen	Alter und Geschlecht	Operation	Ausgang	klinische Befunde
27. Seeliger	vor 1 Monat	13 Jahre weibl.	ja	Exitus	Ikterus, aufgetrieb. Leib, subhepat. Tumor (Choledochuscyste)
28. Goldammer	?	18 „ „	Exstirpation der Cyste	„	kindskopfgroßer Tumor (Choledochuscyste)
29. Exner	?	23 Jahre weibl.	?	„	Choledochuscyste
30. Sternberg	?	25 „ „	ja	„	Choledochuscyste
31. Létulle	kurz vorher Cholangitis	25 „ „	„	„	D. choledochus und D. hepatici enorm dilatiert
32. Wagner	vor 2 Wochen Ikterus	47 „ „	„	„	Ikterus, Fieber, Stuhl acholisch, subhepat. Tumor (Choledochuscyste)
33. Wetterer	mit 7 Jahren	15 „ „	nein	„	stark. Ikterus, achol. Stuhl, Fieber, Ascites, Tumor von wechselnder Größe
34. Clairmont	?	22 „ männl.	„	Tod nach 3 Jahren an Tuberkulose	Ikterus, subhepat. Tumor (Choledochuscyste) [(Choledochuscyste)
35. Brun-Hartmann	?	3½ „ weibl.	„	Heilung	subhepat. Tumor (Choledochuscyste)
36. Swain	?	17 „ „	„	„	subhepat. Tumor (Choledochuscyste)
37. Bakes	vor 3 Monaten	22 „ „	„	„	Melasikterus, acholische Stühle, subhepat. Tumor (Choledochuscyste)
38. Waller	?	10 „ „	„		?
39. Hildebrand (Kremer)	?	18 „ „	„	„	subhepat. Tumor (Choledochuscyste)

Gallengangsverengerungen, die wahrscheinlich durch Peritonitis verursacht waren.

1. Rolleston	seit d. Geburt	6 Monate ?	nein	Exitus	Ikterus, acholische Stühle, Leber und Milz vergrößert
2. Ross 1901	„ „ „	73 Tage weibl.	„	„	Ikterus, acholische Stühle, vergrößerte Leber, subkut. Blutungen
3. Treves 1899	mit 3 Jahren	19 Jahre „	ja	„	Ikterus, acholische Stühle, Amenorrhoe, Blutungen aus Nase und Zahnfleisch
4. Hufelands Journal 1813	?	? „	nein	„	Blutungen aus Nase, Zahnfleisch und Gebärmutter, Ikterus
5. Maurer 1744	vor 4 Monaten	46 Jahre männl.	„	Tod unt. d. Anzeich. einer Pneumonie	Ikterus, acholische Stühle, Fieber, Oedeme
6. Andral 1825	„ 2 Jahren	50 „ „	„	Exitus	Ikterus, farblose Stühle, Ascites, Schmerzen im Hypochondrium.

Literatur

1. *Andral*, Clin. méd. Band IV, Obs. 49 und 50
2. *Arnolds*, Deutsche med. Woch. 1906, No. 44
3. *Arnsperger*, Beitr. f. klin. Chir. XLVIII, 3
4. *Budde*, Deutsche Zeitschr. f. Chir. 1920, Bd. 157
5. *Capelle*, Chir. d. Gallenwege i. „Handbuch d. prakt. Chirurg." B. III. 1927.
6. *Courvoisier*, Casuistisch-statist. Beitr. z. Chir. d. Gallenw. Leipzig, 1890
7. *Dreesmann*, Deutsche Zeitschr. f. Chir. 1907, Bd. 92, S. 401
8. *Ebner*, Beitr. z. klin. Chir. 1909, Bd. 64, S. 472
9. *Ehrhardt*, Zentralblatt f. Chir. 1907, No. 42
10. *Ewald*, Chir. d. Gallenw. i. „Lehrbuch d. spez. Chir." v. Hochenegg und Payr 1918, Bd. II.
11. *v. Haberer*, Wiener klin. Woch. 1907, No. 27
12. *Heid*, Dissertation Giessen 1893
13. *Heller*, Chir. d. Gallensystems in Kirschner-Nordmann, Bd. VI. 1. T.
14. *Hufelands* Journal d. prakt. Arzneykunde, Bd. 9, 2. Stück p. 105
15. *Kehr*, Chir. d. Gallenwege, Stuttgart 1913
16. *Konitzky*, Dissertation Marburg 1888
17. *Konjetzny*, Ergebn. d. allg. Path. u. path. Anatomie 1910
18. *Körte*, Beitr. z. Chir. d. Gallenw. u. Leber, Berlin 1906
19. *Körte*, Chir. d. Peritoneums, Stuttgart 1927
20. *Mathieu*, Revue de Chir. 1908
21. *Maurer*, Acta phys. med. Acad. Caes. 1748, Bd. 8 p. 260
22. *Mayo Robson*, Diseases of the gallbladder a. bile-duets, London 1904
23. *Pick*, Prager med. Woch. 1901 Nr. 19, S. 232
24. *Rosenberger*, Deutsche Zeitschr. f. Chir. 1906, LXXXV
25. *Ross*, the Lancet, 1901 vol. I p. 102
26. *Rostowzew*. Deutsche med. Woch. 1902, No. 41 p. 739 u. No. 42 p. 758
27. *Seyffert*, Dissertation, Greifswald 1888
28. *Stubenrauch*, Münch. med. Woch. 1911, No. 19, S. 1051
29. *Treves*, the Practitioner Jan. 1899
30. *Vogel*, Ergebn. d. Chir. u. Orthop. 1923

Am 30. Oktober 1905 wurde ich, Ernst Wilhelm Reinhard, als Sohn der Eheleute Wilhelm Reinhard und Anna Reinhard geb. Velten in Elberfeld geboren.

Nachdem meine Eltern 1909 nach Wiesdorf verzogen waren, besuchte ich dort 4 Jahre lang die Volksschule. Im Jahre 1916 kam ich auf das Gymnasium in Opladen, wo ich nach 9 jähriger Schulzeit die Reifeprüfung bestand, und zwar im März 1925.

Ich wählte dann das medizinische Studium und machte nach 4 Semestern, die ich in Bonn und Köln zubrachte, die Vorprüfung im März 1927 in Köln.

Von den sechs klinischen Semestern studierte ich das erste in Wien, das zweite in Düsseldorf und das dritte in Bonn. Im vierten Semester ging ich nach Düsseldorf zurück, wo ich mein Studium beendigte und im April 1930 das Staatsexamen ablegte.